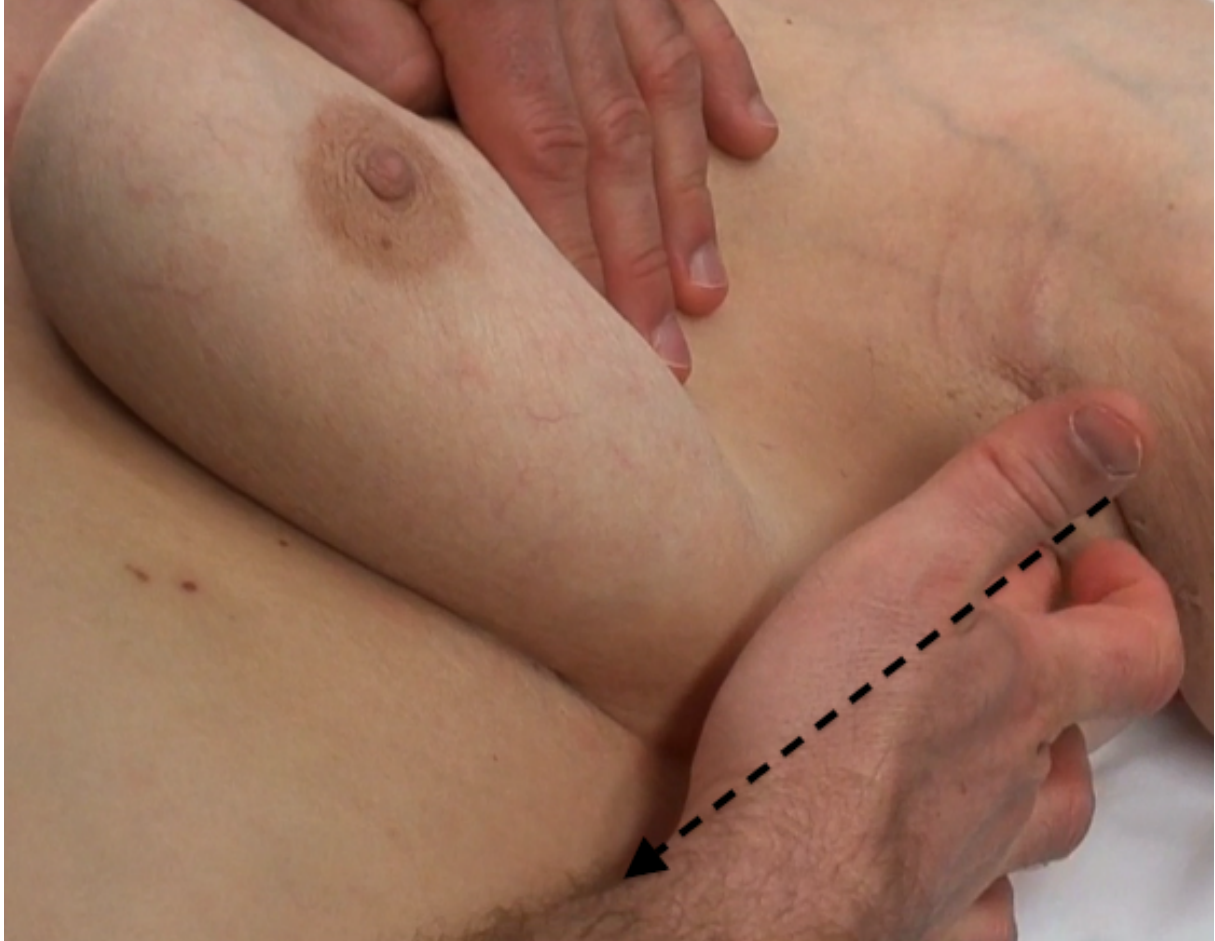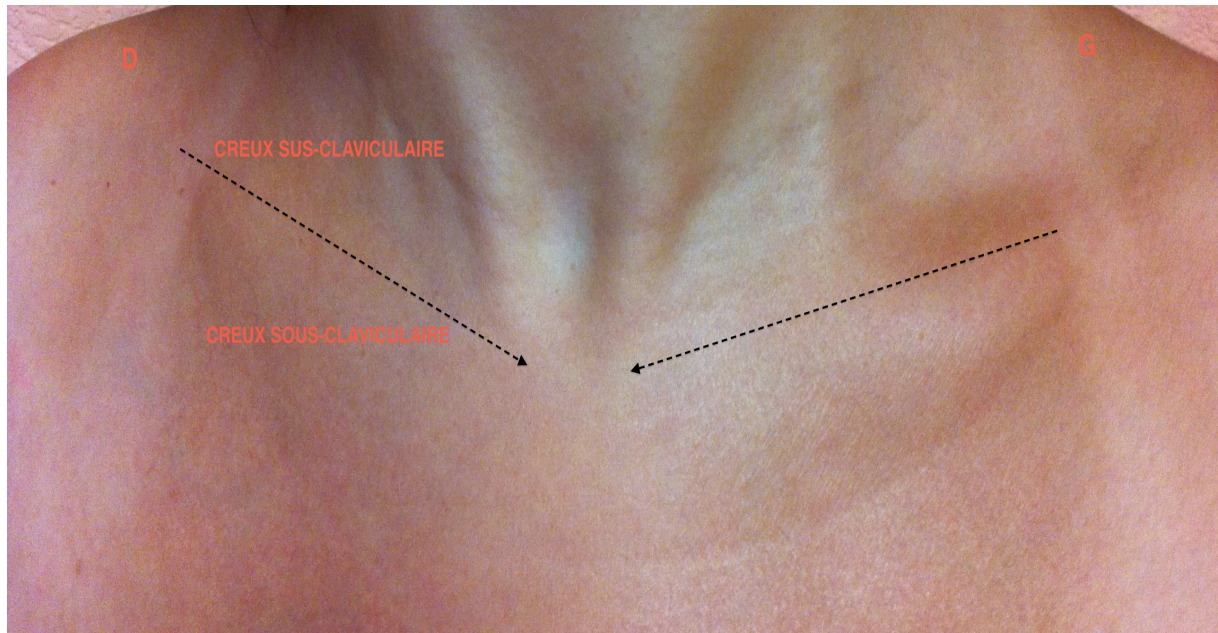


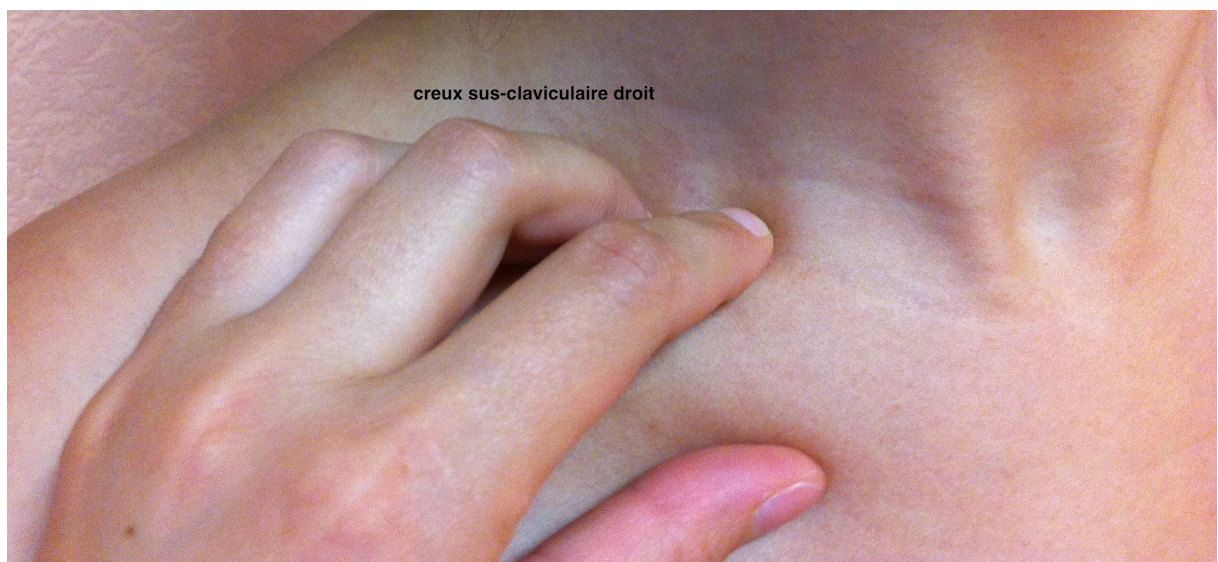
→ Repérer ensuite le bord antérieur du muscle grand dorsal situé dans le prolongement axillaire. La palpation du creux axillaire s'effectue dans la zone limitée par ces différents repères.



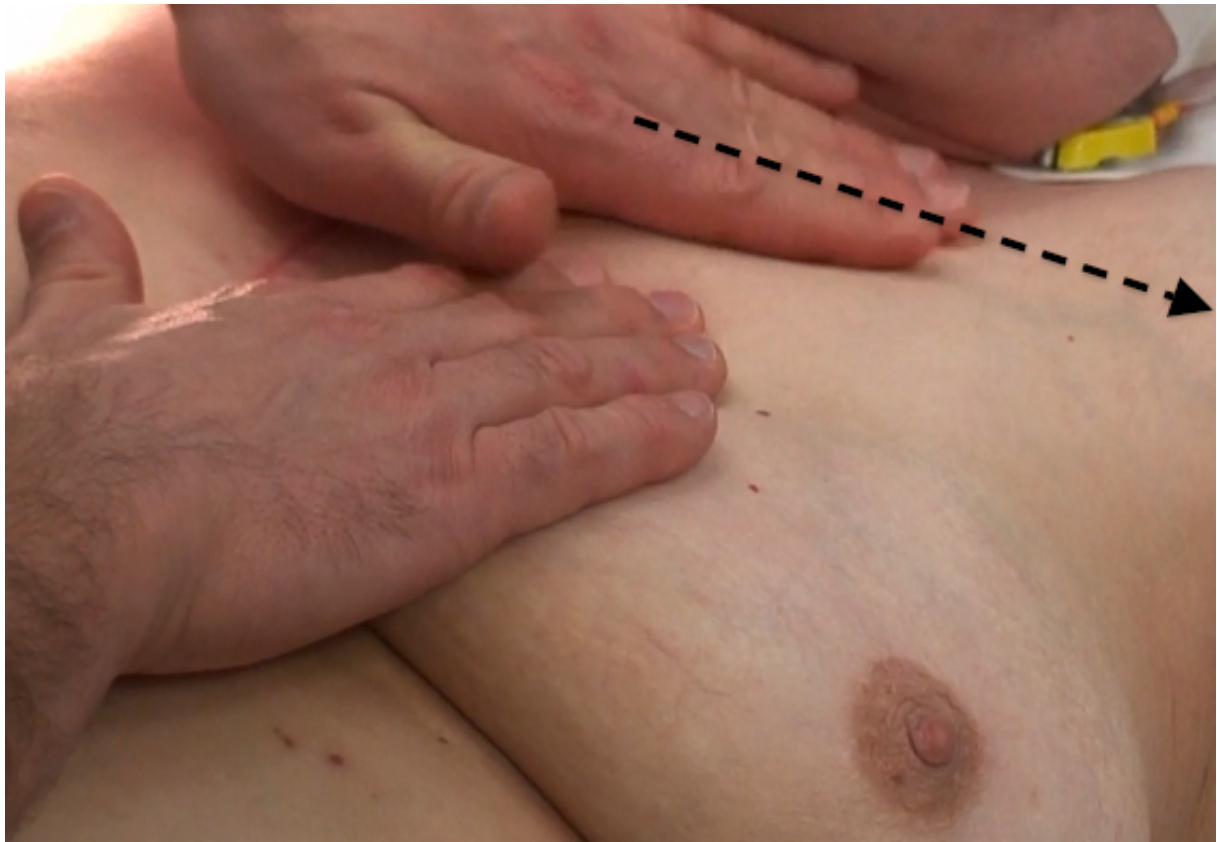
2. Poursuivre l'examen clinique par la palpation des creux sus et sous-claviculaires droit et gauche.



→ Palpation du creux sus-claviculaire à l'aide de la pulpe des trois doigts médians selon les trois niveaux de pression précédemment décrits. Ne pas oublier de palper également la clavicule



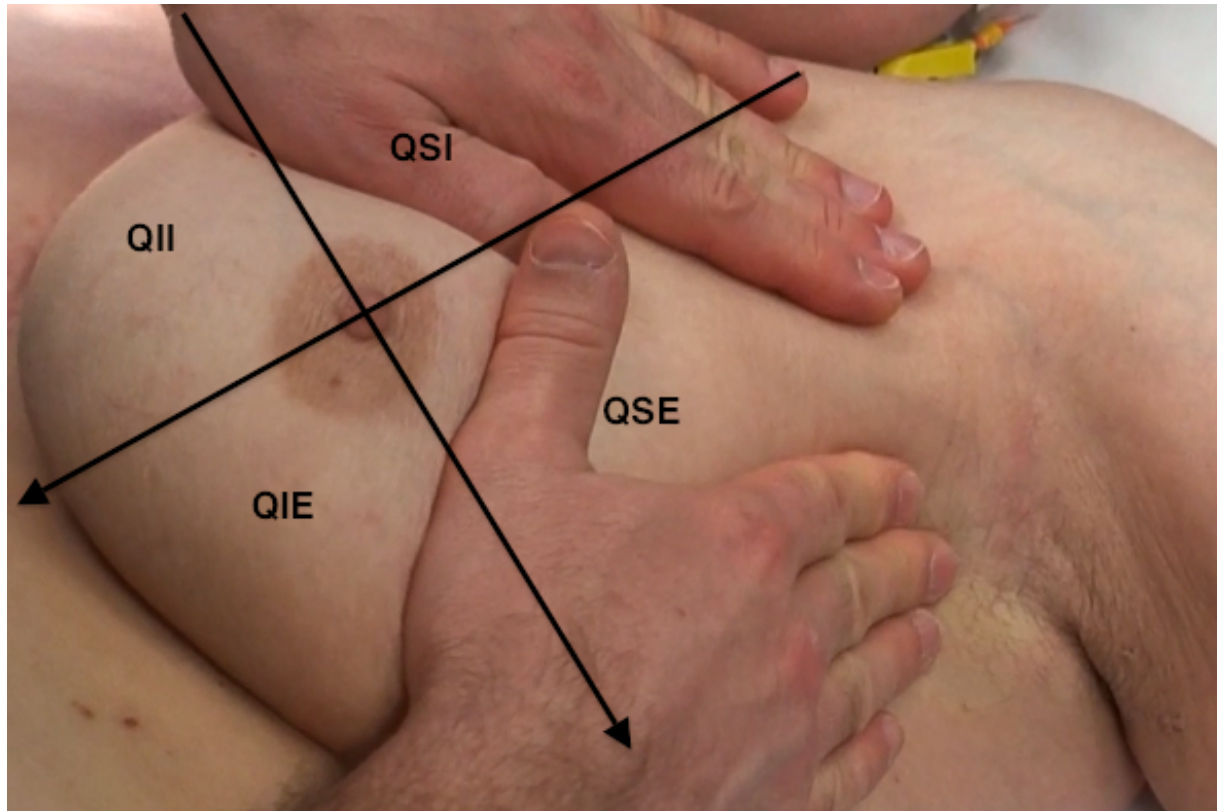
→ Le creux sous-claviculaire peut être palpé main à plat. Sa palpation se prolonge par celle de la glande mammaire.



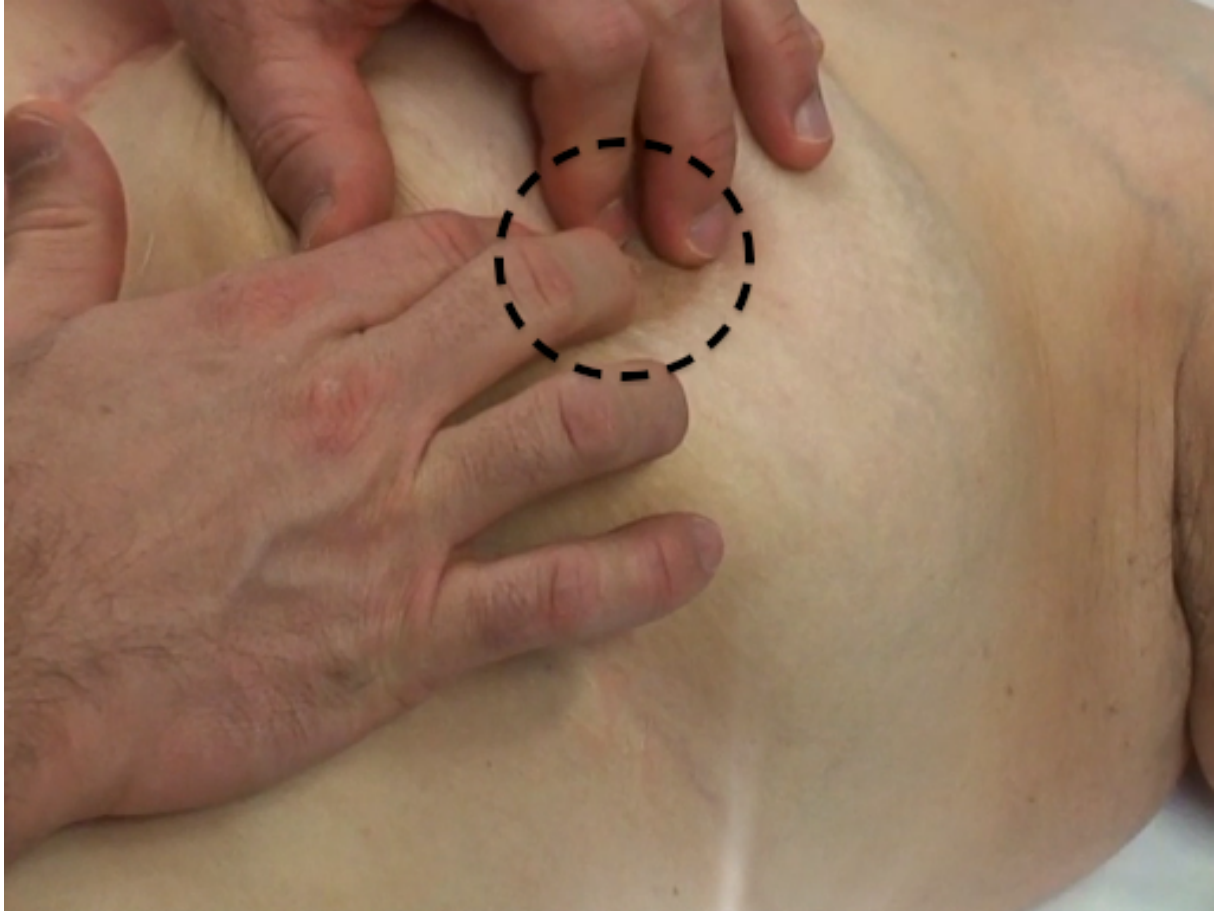
3. La palpation de la glande mammaire s'effectue selon les trois techniques précédemment décrites : centripète, verticale et circulaire.

L'examen main à plat permet de repérer un nodule. Il doit être effectué de façon symétrique sur les deux seins, quadrant par quadrant (externe, interne, supérieur, inférieur).

L'examen à l'aide de la pulpe des doigts donnera des informations sur la mobilité du nodule par rapport au plan profond, sa taille et sa consistance (rénitent, pierreux).



4. La palpation mammaire se termine par l'examen de la plaque aréolomamelonnaire (PAM) à l'aide de la pulpe de doigts. Une légère pression sur le mamelon permettra de constater la présence ou non d'un écoulement qui devra être envoyé systématiquement en analyse cytologique.



Trucs et astuces :

- L'inspection symétrique des deux seins est un temps primordial de l'examen qui permettra d'orienter la palpation
- Rester méthodique en n'oubliant aucune zone anatomique : la glande mammaire, la PAM, les sillons mammaires, le prolongement axillaire, les aires ganglionnaires
- Palpation mammaire minutieuse et délicate avec différents niveaux de pression afin d'examiner la totalité de l'épaisseur de la glande
- Prendre le temps nécessaire pour un examen complet et exhaustif
- Au moindre doute adresser la patiente à un confrère pour un examen mammographique et échographique associé à des biopsies de la glande, d'un ganglion, d'un écoulement mamelonnaire ou cutané.
- Savoir rassurer la patiente en cas de diagnostic de fibrose ou de mastose sous couvert d'un examen d'imagerie pour confirmer le caractère bénin de cette pathologie
- l'examen mammaire est une partie de l'examen gynécologique qui doit également comprendre une palpation abdominale, un examen sous spéculum, un frottis cervicovaginal de dépistage et un toucher vaginal.